

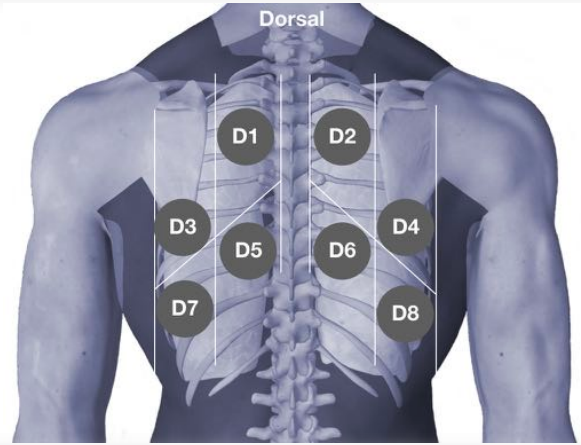
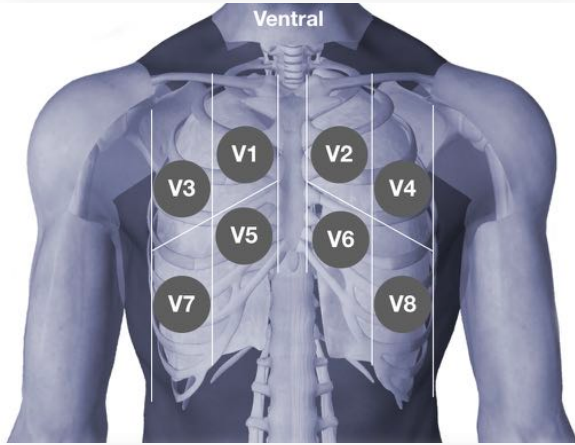
Dokumentationsbogen Fokussierte Multi-Organ-Sonographie bei COVID-19

Patient _____

Untersucher _____

Untersuchungsdatum _____

US-Gerät _____



B-Linien

multi-fokale B-Linien (>2 im ICR) _____ V1 V2 V3 V4 V5 V6 V7 V8 D1 D2 D3 D4 D5 D6 D7 D8

konfluierende B-Linien _____ V1 V2 V3 V4 V5 V6 V7 V8 D1 D2 D3 D4 D5 D6 D7 D8

fokal fixierte B-Linien (ohne respir. Echodynamik) _____ V1 V2 V3 V4 V5 V6 V7 V8 D1 D2 D3 D4 D5 D6 D7 D8

Pleura

verdickte Pleuralinie _____ V1 V2 V3 V4 V5 V6 V7 V8 D1 D2 D3 D4 D5 D6 D7 D8

unebene Pleuralinie (Einziehungen, unregelmäßige Linie) _____ V1 V2 V3 V4 V5 V6 V7 V8 D1 D2 D3 D4 D5 D6 D7 D8

Unterbrechungen in der Pleuralinie _____ V1 V2 V3 V4 V5 V6 V7 V8 D1 D2 D3 D4 D5 D6 D7 D8

reduziertes Lungengleiten _____ V1 V2 V3 V4 V5 V6 V7 V8 D1 D2 D3 D4 D5 D6 D7 D8

Konsolidierungen

kleine subpleurale Läsionen _____ V1 V2 V3 V4 V5 V6 V7 V8 D1 D2 D3 D4 D5 D6 D7 D8

subpleurale Dys-/Atelektase (mit respir. Echodynamik) _____ V1 V2 V3 V4 V5 V6 V7 V8 D1 D2 D3 D4 D5 D6 D7 D8

subpleurales Infiltrat (mit dynamischem Airbronchogramm) _____ V1 V2 V3 V4 V5 V6 V7 V8 D1 D2 D3 D4 D5 D6 D7 D8

(mit statischem Airbronchogramm) _____ V1 V2 V3 V4 V5 V6 V7 V8 D1 D2 D3 D4 D5 D6 D7 D8

(mit reduzierter Perfusion) _____ V1 V2 V3 V4 V5 V6 V7 V8 D1 D2 D3 D4 D5 D6 D7 D8

Fokussierte Echokardiographie / Volumenstatus

LVF eingeschränkt? _____	Ja	Nein	VCI mit respir. Varianz? _____	Ja	Nein
Rechtsherzbelastung? _____	Ja	Nein	Lebervenen gestaut? _____	Ja	Nein
Volumenmangel? (rechter Ventrikel) _____	Ja	Nein	Pleuraerguss rechts? _____	Ja	Nein
Perikarderguss? _____	Ja	Nein	links? _____	Ja	Nein

Datum: _____

Unterschrift Untersucher: _____